Aus der Kriegsprosektur der Festung Metz
(Leiter: **Stabsarzt Professor Dr. H. Merkel**)

Zur Kenntnis der gutartigen Gelenkkapselgeschwülste

(Kavernöses Angiom des Kniegelenks mit eigenartiger Zotten- und Pigmentbildung)

Mit 1 Tafel

INAUGURAL-DISSERTATION
zur
Erlangung der Doktorwürde
der
Hohen medizinischen Fakultät
der
Ruprecht-Karls-Universität zu Heidelberg
vorgelegt von

RICHARD OESER
Assistenzarzt d. R. aus Frankfurt a. M.

STUTTGART
DRUCK DER UNION DEUTSCHE VERLAGSGESELLSCHAFT
1917

A. g. XIII.

Aus der Kriegsprosektur der Festung Metz
(Leiter: **Stabsarzt Professor Dr. H. Merkel**)

Zur Kenntnis der gutartigen Gelenkkapselgeschwülste

(Kavernöses Angiom des Kniegelenks mit eigenartiger Zotten- und Pigmentbildung)

Mit 1 Tafel

INAUGURAL-DISSERTATION
zur
Erlangung der Doktorwürde
der
Hohen medizinischen Fakultät
der
Ruprecht-Karls-Universität zu Heidelberg
vorgelegt von

RICHARD OESER
Assistenzarzt d. R. aus Frankfurt a. M.

STUTTGART
DRUCK DER UNION DEUTSCHE VERLAGSGESELLSCHAFT
1917

A. g. XIII.

Gedruckt mit Genehmigung der medizinischen Fakultät der Universität Heidelberg.

Dekan:
Geh. Rat Dr. A. Kossel.

Referent:
Geh. Rat Dr. Ernst.

(Aus Bruns' Beiträge zur klin. Chirurgie, Bd. 107, Heft 1.)
Verlag der H. Laupp'schen Buchhandlung in Tübingen.

Unter den Erkrankungen der Gelenke spielen die Affektionen, die durch primäre oder sekundäre Geschwulstbildung hervorgerufen sind, eine verhältnismäßig geringe Rolle. In Aschoffs „Lehrbuch der pathologischen Anatomie“ werden, abgesehen von Fibromen und Lipomen der Gelenkzotten sowie von Kapselenchondromen und Osteomen bei Arthritis deformans, primäre Geschwülste der Gelenkkapsel, nämlich Sarkome, Xanthosarkome und Enchondrome nur als Seltenheiten erwähnt. Kaufmann nennt die primären Geschwülste der Gelenke z. B. Angiome und Sarkome (meist von der Kapsel ausgehend) sehr selten. Etwas näher geht er ein auf die Chondrome, die von der Synovialis ihren Ursprung nehmen und durch Aussaat zahlloser Knötchen schwerere Störungen in den Gelenken hervorrufen können.

Wenn man die in der uns zugänglichen Literatur beschriebenen Fälle von Geschwulstbildungen in den Gelenken zusammenstellt, kommt man auf die geringe Zahl von 25 Fällen, die im Folgenden kurz erwähnt sind.

Wie man aus diesem Ueberblick sieht, handelt es sich dabei in der großen Mehrzahl um Sarkome der Kniegelenkkapsel.

25 Fälle von Geschwulstbildungen der Gelenke.

A. Bösartige Geschwülste.

1. R. v. Ruediger-Rydygier, Primäres Sarkom der Kniegelenkkapsel mit Sarkomzellen in der Synovialis. Erster vor der Operation richtig diagnostizierter Fall. Deutsche Zeitschr. f. Chir. 82. S. 211.

2. Annandale und Turner, Primäres Myeloidsarkom der Kniegelenkkapsel. Med. Chir. Soc. of Edinbourgh 1896 und Lancet 1894.

3. Garrè, Diffuses primäres Sarkom der Kniegelenkkapsel: Rundzellensarkom. Bruns' Beitr. 1891. VII.

4. Howard Marsh, Primäres Sarkom des Kniegelenks: Kleinrundzellensarkom mit einigen Spindelzellen. The Lancet 1898. II.

5. und **6.** Salter und Hardie, Zwei Fälle von primärem Sarkom des Kniegelenks: Schleimig entartete Spindelzellensarkome. The Lancet 1894.

7. Lockwood, Primäres Sarkom der Synovialmembran des Knies: Spindelzellensarkom. Chir. Soc. of London 1902.

8. Julliard und Descoendres, Primäres Kniegelenksarkom: Kleinzelliges Rundzellensarkom. Arch. Intern. de Chir. 1904.

9. und **10.** Ribbert und Weir, Zwei Fälle von primären Kniegelenkkapselsarkomen. New York med. Review 1886 und Zentralbl. f. Chir. 1886.

11. Burkhardt, Primäres Kniegelenkkapselsarkom: Fibrosarkom der Fettkapsel. Deutsche Zeitschr. f. Chir. 1909. 101.

12. Lejars und Rubens-Duval, Primäres Sarkom der Kniegelenkkapsel; die Autoren nennen es ein „Endothéliome synovial". Revue de Chir. Paris 1910. Nr. 5.

13. Jan Schon, Primäres Sarkom der Kniegelenkkapsel. Zentralbl. f. Chir. 1911.

14. M. Blumenthal, Primäres diffuses Sarkom der Kniegelenkkapsel. Zentralblatt f. Chir. 1912.

15. Hueter, Primäres diffuses Sarkom der Kniegelenksynovialis (zit. bei Blumenthal).

16. Krüger, Primäres Kniegelenkkapselsarkom: Fibrosarkom. Diss. Leipzig 1903.

17. und **18.** Langemak, Zwei Fälle von sekundärem Spindelzellensarkom der Kniegelenkkapsel mit Riesenzellen. Arch. f. klin. Chir. Bd. 72.

19. Hannemüller, Primäres Sarkom der Kapsel des Talokruralgelenks: Spindelzellensarkom mit Infiltration der Synovialis. Bruns' Beitr. 1909. 63. S. 307.

20. Turner, Primäres Fibrochondrosarkom der Tibiotarsalgelenkkapsel. Clinic. society of London 1902.

B. Gutartige Geschwülste.

21. Reichel, Primäre Chondromatose der Kniegelenkkapsel: Geschwulst ist ausschließlich auf die Synovialis beschränkt. Dieselbe ist übersät mit zahllosen stecknadelkopf- bis erbsgroßen knorpeligen Geschwülsten von opalescierender bläulich-weißer Farbe. Außerdem Knorpelgebilde frei im Gelenk. Deutsches Arch. f. klin. Chir. 1900. 61.

22. Riedel, Enchondrome des Handgelenks: Anscheinend traumatisch entstanden. Nach Exstirpation zwei Rezidive. Zahlreiche, teils lose im Gelenk sitzende, teils fest der Kapsel anhaftende Enchondrome. Riedel vergleicht den Prozeß der Exostosenbildung nach Periostverletzung. Chirurg.-Kongreß 1903.

23. Rehn, Ellbogengelenkchondrome: Ohne vorausgegangenes Trauma entstanden. Anscheinend in drei primären Knoten von den Recessus ausgehend, mit sekundärer Aussaat zahlreicher Knötchen. Sitzungsber. d. Königsberger Naturforschervers. 1910 und Bruns' Beitr. 1910.

24. Lexer, Kniegelenkchondrom. Erwähnt von Rehn und Deutsche Zeitschr. f. Chir. 1907. 86.

25. D. Zesas, Angiom der Kniegelenkkapsel: Gefäßreicher Tumor, der kontinuierlich in die Gelenkkapsel übergeht

und Ausläufer in die umgebende Muskulatur sendet. Bei der Operation erwiesen sich die Gelenkflächen intakt, die zurückgelassene Synovialis zeigte sich rostbraun verfärbt und bot ein dichtes Flechtwerk von Zotten, die reichlich braunes Blutpigment enthielten. Deutsche Zeitschr. f. Chir. 1906. 82. S. 627.

Es zeigt sich also bei vorstehender Zusammenstellung, daß unter der geringen Anzahl von Erkrankungen der Gelenke, die durch Geschwülste hervorgerufen werden, auf die gutartigen Geschwülste, zumal wenn man die Lipome nicht berücksichtigt, nur eine geringe Anzahl entfällt.

Es dürfte daher die genauere Beschreibung eines Falles von kavernösem Angiom der Kniegelenkkapsel von Interesse sein, der große Aehnlichkeit mit dem letzterwähnten, von Zesas beschriebenen Falle aufweist.

Für die Ueberlassung des Materials und die weitgehende Unterstützung bei der Bearbeitung desselben ist Verfasser Herrn Generaloberarzt Prof. Dr. Kölliker und Herrn Stabsarzt Prof. Dr. Merkel zu größtem Danke verpflichtet.

Ersatzreservist G., im bürgerlichen Beruf Maler, 33 J., gibt an, schon in der Jugend zuweilen an schmerzhaften Schwellungen des r. Knies gelitten zu haben. Dieselben seien nach geringen Traumen, manchmal aber auch bloß nach Aufregungen im Verlauf oft schon von $^1/_4$ Std. aufgetreten und hätten sich dann allmählich wieder zurückgebildet. Im Jahre traten solche Schwellungen 1—2mal auf. Während der militärischen Ausbildungszeit im März 1915 trat einmal eine Anschwellung des Knies auf. Nach ungefähr zweimonatigem Aufenthalt im Feld mußte er des Knies wegen in ein Reservelazarett aufgenommen werden, wo er, da man die starke Gelenkschwellung für rheumatisch hielt, mit Salizylpräparaten behandelt wurde. 3 Wochen nach seiner Entlassung von dort kam er wegen immer noch bestehender Gelenkschwellung in die Behandlung des Festungslazaretts K. in M. — Dort fand sich bei dem bis auf Hämorrhoiden sonst gesunden Manne oberhalb der Mitte der Verbindungslinie von Patella und Epicondylus med. des r. Beines eine fast hühnereigroße, fluktuierende Geschwulst, die am meisten Aehnlichkeit mit einem atypisch gelagerten, entzündeten Schleimbeutel darbot. Bei Beugung des Gelenks schien die Geschwulst etwas hervorzuquellen. Ein Gelenkerguß schien zunächst nicht nachweisbar. Die Bewegungen im Gelenk waren zwar frei, jedoch schmerzhaft, beim Gehen wurde ebenfalls über größere Schmerzen geklagt. Die Muskulatur des r. Beines zeigte sich deutlich atrophisch und schlaffer als links (Differenz der Oberschenkelumfänge 4 cm).

Operation: Oberstabsarzt Dr. Rosenfeld. In der Annahme, daß man es mit einer extrakapsulären Affektion zu tun habe, wurde am 14. XI. 15 mit einem vertikalen Hautschnitt zwischen Patella und Epicondylus med. eingegangen. Man kam alsbald auf die prall gespannte, dunkelblaurot verfärbte Kapsel. Nach Inzision derselben quoll aus dem Gelenk eine eigenartige, mit reichlichen braunen Zotten besetzte, bluthaltige Geschwulst hervor, die mit der Kapsel exzidiert wurde. Es zeigte sich die Synovialis auch im ganzen inneren Umfang noch mit reichlichen Zotten besetzt, die, soweit zu beurteilen, alle mit Pinzette und Schere entfernt wurden. Die Gelenkflächen waren bräunlichrot gefärbt und zeigten eine pannöse Gefäßbildung. Die

Operation verlief unter mäßiger Blutung. Die Wunde wurde durch Naht der Kapselreste und durch Hautnaht geschlossen. — 10 Tage nach der Operation, nachdem zuerst der Verlauf ein normaler gewesen war, trat eine erneute Schwellung auf, die diesmal zu einer Vorwölbung zwischen Patella und Epicondylus lat. führte. Diese Schwellung, bei der es sich anscheinend um einen serösen Erguß gehandelt hat, verschwand jedoch ohne neuen Eingriff allmählich durch Resorption. — Pat. ist heute, 8 Mon. nach der Operation, rezidivfrei. Eine erneute Schwellung ist nicht aufgetreten. Die Beweglichkeit im Gelenk beträgt 20—25°.

Was die genauere pathologisch-anatomische Untersuchung des gewonnenen und der Festungsprosektur übersandten Präparates anbelangt, das also nach dem Sitz der Geschwulst und dem Gange der Operation Teile der medialen Kapsel, Synovialis und Geschwulst enthalten mußte, so bestand das größte Stück desselben, das auf Tafel I Fig. 1 zur Abbildung gelangt (bei 2facher Vergrößerung gezeichnet; in der Reproduktion auf $^2/_3$ reduziert), makroskopisch deutlich aus zwei verschiedenen Teilen: Der eine Teil ist ein gelblichweißes derberes Grundgewebe mit Fetteinlagerungen, das sich bei Lupenbetrachtung, aber auch schon mit bloßem Auge, als durchsetzt mit zahlreichen feinen Hohlräumen und Spalten erweist. Das in diesen Spalten ursprünglich enthaltene Blut ist offenbar größtenteils ausgeflossen. Aus diesem Grundgewebe entwickeln sich organisch als zweiter Bestandteil eine Masse eigenartig rostbraun gefärbter Zotten, die zum kleinen Teil aus kürzeren warzenähnlichen Zapfen von beträchtlicher Größe, zum größeren Teil aber aus einem dichten Geflecht finger- und hirschgeweihförmig verzweigter zierlicher Bälkchen besteht, die durch ihre starke braune Färbung einen ganz ungewohnten Anblick darbieten. Bei der Anordnung der Zotten mit ihren mannigfaltigen Torquierungen und Verflechtungen, die vielleicht zum Teil durch sekundäre Thrombenbildungen zu einer Verklebung und Verwachsung gebracht wurden, glaubt man den mechanischen Einfluß der Gelenkbewegungen erkennen zu können. Einzelne der Zotten erreichen eine Länge von $1^1/_2$ cm.

Die mikroskopischen Schnitte, aus verschiedenen Stellen des Präparates entnommen, gewähren bei Betrachtung mit schwacher Vergrößerung (Tafel I Fig. 2) einen zierlichen Anblick. Auch hier läßt sich dieselbe Scheidung in einen kavernösen und einen papillomatösen Anteil erkennen. Der kavernöse Anteil zeigt den bei kavernösen Hämangiomen gewohnten Bau, nämlich größere und kleinere wabenartige Bluträume mit einfacher Endothelauskleidung, zum Teil noch mit Blut gefüllt. In einzelnen dieser Räume haben sich thrombotische Prozesse abgespielt. Die Thromben zeigen verschiedene Stadien der Organisation. Zwischen den Bluträumen liegt straffes und lockeres Bindegewebe und an einzelnen Stellen etwas Fettgewebe. Elastische Fasern sind, bei der spezifischen Färbung nach Weigert, nur spärlich vorhanden. Am ausgesprochensten finden wir sie in einer etwas dichteren Schicht, die subendothelial die großen Bluträume begrenzt; in dem daran sich anschließenden Bindegewebe sind nur mehr vereinzelte zarte elastische Elemente vorhanden. Glatte Muskelfasern sind bei der Weigert-van Gieson-Färbung sehr gering an Zahl nachweisbar. Nach dem Gelenklumen zu nehmen die kavernösen Räume an Größe ab, das eigentliche Kavernom hört auf und wird von den stark entwickelten Zotten abgelöst. Diese Zotten zeigen die mannigfaltigsten Formen: Bald sind sie von beträchtlicher Größe und enthalten sogar reguläres Fettgewebe, bald sind sie sehr zierlich langgestreckt, verzweigt, gewunden, und häufig tragen größere Zotten wiederum ganz feine fadenartige, sekundäre Auswüchse, die mitunter nur aus 2—3 Zellagen zu bestehen

scheinen. Die Verbindung mit der Gelenkwand besteht oft aus einem nur ganz schmalen Stiel, gelegentlich sitzen die Zotten aber auch breitbasig, warzenartig der Wand auf. Aus dem Kavernom gehen zahlreiche, häufig gewundene Blutgefäße — ähnlich wie bei Blasenpapillomen — bis in die äußersten Spitzen der Zotten hinein. Die Wandungen dieser Gefäße sind von relativ größerer Dicke als die der kavernösen Räume des eigentlichen Hämangioms (vgl. Fig. 3). Elastische Elemente werden in ihnen gänzlich vermißt, wohingegen glatte Muskelfasern hier etwas zahlreicher sind.

Was nun endlich den Bau der Zotten anbetrifft, so bestehen dieselben aus einem kernreichen faserigen Bindegewebe, in das die zahlreichen, oft zusammengefallenen Gefäßchen eingelagert sind. An der Peripherie werden die Zellen rundlicher und legen sich epithelartig, fast kubisch aneinander, während die Bindegewebsfibrillen an Menge abnehmen, so daß bei der van Gieson-Färbung eine deutlich gelbbraune Außenzone sich von dem intensiv rotgefärbten Zentrum abhebt. Dieser „epitheloide" Ueberzug von Bindegewebszellen, der ja auch den normalen Gelenkräumen eignet, und der vor den Arbeiten von Hueter (Deutsche Zeitschr. f. Chir. 1867. 6, und Virch. Arch. 1866. 36), Braun (Deutsche Zeitschr. f. Chir. 1894. 39), Riedel (Deutsche Zeitschr. f. Chir. 12. S. 447) u. a. fälschlich für ein besonderes „Endothel" gehalten wurde, findet sich auch an den Stellen, wo das Kavernom ohne Zottenbildung an den Gelenkraum grenzt.

Wie sich schon makroskopisch nach dem braunen Aussehen der Zotten erwarten ließ, zeigen diese einen ganz auffallenden Pigmentreichtum. Da die morphologische Anordnung des Pigments im einzelnen stark von der sonst gewohnten Form abweicht, wurde dieselbe besonders eingehend untersucht. Es zeigte sich dabei, daß das braune Pigment sich in Form allerfeinster Körnchen den Bindegewebszellen, die den Saum der Zotten bilden, eingelagert findet (in Anlehnung an Arnold'sche Granula?). Die zentralen, dem Kern benachbarten Protoplasmateile scheinen in den Zellen die größte Masse solcher Körner zu beherbergen, wie sich bei Untersuchung mit Oelimmersion feststellen läßt. Mehr nach dem Zentrum der Zotten zu werden aus den Körnchen kleine und größere, unregelmäßig gestaltete Schollen, wie man sie als Ablagerungsform des Hämosiderinpigmentes ja sonst auch zu finden gewohnt ist. Während aber diese Schollen nur in geringer Anzahl vorhanden sind, findet sich gleichzeitig eine sehr große Anzahl ganz besonders und auffällig gestalteter, ovalärer und rundlicher, scheibchenförmiger Körper, die mit ihrer goldgelben bis braunen Farbe an einzelnen Stellen so eng aneinander liegen, daß sie das Bild völlig beherrschen (siehe Tafel I Fig. 3). Das Eigenartige an diesen Körpern ist die gleichmäßig rundlich-ovale Form — ähnlich den sogenannten Mekoniumkörperchen — mit ganz regelmäßiger Begrenzung, die sich immer wieder findet, während nur in der Intensität der Braunfärbung und in der Größe einige Unterschiede bestehen. Nach mikrometrischen Messungen beträgt letztere 2—15 μ. Es gibt jedoch auch gleichartige, ganz kleine Kugeln, die in der Größe ein rotes Blutkörperchen kaum übertreffen! Allen diesen Körnern ist gemeinsam eine homogene, eventuell etwas konzentrisch geschichtete Außenzone, während zentral fast durchweg eine feine Körnelung bei starker Vergrößerung erkennbar wird. Am besten lassen sich diese Gebilde, wie gesagt, den Mekoniumkörperchen vergleichen. Ihre Lagerung innerhalb der Zotten ist unregelmäßig. Häufig liegen sie in Gruppen eng über- und aneinander, selten ganz peripher, während sich einzelne Körner sogar noch zwischen den Fettgewebszellen finden. Bemerkenswert ist, daß die der Gefäßwand angehörigen Zellen durchweg gänzlich frei

von Pigment gefunden wurden und sich dadurch von dem übrigen Gewebe scharf abheben. Hämatoidinkristalle fehlten gänzlich. Eine drusenförmige Bildung, die einmal beobachtet wurde, ist auf der Abbildung (Fig. 3) zur Darstellung gebracht.

Die Untersuchung des vorliegenden Pigments in chemischer Beziehung wurde nach den von Hueck (Ziegl. Beitr. Bd. 54) angegebenen grundlegenden Gesichtspunkten ausgeführt. Hueck definiert Hämosiderin als einen Körper, „der löslich in Säuren, resistent gegen Alkalien, Fettlösungs- und Bleichungsmittel ist, und der die Eisenreaktion gibt". Es zeigte sich, daß das vorliegende Pigment im wesentlichen diesen Anforderungen entspricht, wenn auch die Lösung in Säure (Salzsäure-Alkohol) nur sehr langsam und unvollständig erfolgte und durch mehrtägiges Liegen in Wasserstoffsuperoxyd etwas Abblassung eintrat. Dagegen zeigte sich nach Behandlung mit Schwefelammonium eine intensive Schwarzfärbung der ganzen Schnitte (bei makroskopischer Betrachtung), die in saurer Lösung mit Ferricyankalium in starke Blaufärbung (Turnbullblau) überging. Die von Hueck betonte größere Ergiebigkeit der Turnbullblaureaktion nach Reduktion mit Schwefelammonium gegenüber der einfachen Berlinerblaureaktion konnten auch wir bestätigen.

Um einen genaueren Einblick in die Struktur der eigenartigen ovalären Körper zu erhalten, wurden dieselben nach 24stündiger Behandlung mit konzentriertem Schwefelammonium in 1%iger Salzsäure vorsichtig ausgelaugt. Es gelingt auf diese Weise rascher als durch bloße Säurebehandlung, das mit der Turnbullblaureaktion nachweisbare Eisen zu entfernen. Will man auch die letzten Spuren von Eisen den Schnitten entziehen, so, daß nach nochmaliger Schwefelammon- und nachfolgender Ferricyankaliumbehandlung keinerlei Blaufärbung mehr auftritt, so muß man sie 5—6mal abwechselnd je 24 Std. in konzentriertem Schwefelammonium und 1%iger Salzsäure belassen. Für die Zwecke der mikroskopischen Untersuchung genügt jedoch 2—3maliger Wechsel, während in anderen Fällen, wo das Hämosiderin nicht in solchen glattrandigen Kugeln abgelagert ist, auch schon ein einmaliger Wechsel zum Ziel führte.

In den auf die angegebene Weise enteisenten Schnitten sind die vorher braunen Körner immer noch als durchscheinende, scharf gezeichnete Gebilde, wenn auch mit einiger Mühe, deutlich nachweisbar; und zwar zeigen sie nunmehr deutlicher als vorher im Zentrum einen körnigen Einschluß. Versuche, diesen Einschluß durch Kernfarbstoffe als Kern oder Kernrest sicher zu stellen, führten zu keinem ganz klaren Ergebnis. Es macht jedoch den Eindruck, als ob besonders mit Eisenhämatoxylin bisweilen eine leichte Färbung des Zentrums nach Art eines Kernschattens eintritt.

Gegenüber Sudanrot im Sinne der Lipofuscinreaktion verhielten sich die Körner negativ, dagegen zeigten sie eine ganz auffallende Affinität zu Kresylviolett in wäßriger Lösung. Durch Differenzieren in 96%igem Alkohol unter mikroskopischer Kontrolle erhält man nämlich eine fast elektive und sehr intensive Färbung der durch die Enteisenung zunächst schwer sichtbar gewordenen Pigmentkugeln, so daß deren Bild nunmehr in einem violetten Blau wiederholt wird! Es sind aber dabei nicht alle Kugeln gleich intensiv gefärbt. Manche erscheinen etwas fleckig. Andere lassen eine gewisse doppelte Begrenzung erkennen, als ob sie sich durch Schrumpfung von dem umgebenden Gewebe zurückgezogen hätten. Die eigentlichen Körner liegen dann gewissermaßen in einer Höhlung mit leicht gefärbter Wand und darin oft exzentrisch. Manche der Kugeln erscheinen fast wie zerknittert und zerbrochen.

Da diese Färbbarkeit mit Kresylviolett einiges Interesse bietet, untersuchten wir auch andere Objekte, die einen besonders starken Hämosideringehalt aufwiesen, auf dieselbe Weise. Bei einem Stimmbandpolypen z. B., dessen Bindegewebszellen eine vollkommene Anfüllung mit scholligem und körnigem Hämosiderin zeigten, ergab die Färbung mit Kresylviolett nach Enteisenung in der oben angegebenen Weise, daß an den Stellen, wo das Pigment vorher sichtbar war, nunmehr eine deutliche, etwas wolkige Färbung vornehmlich im Protoplasma der Zellen den früheren Ort des Hämosiderins erkennen ließ. Jedoch erreichte die Färbung nicht die Intensität wie bei den braunen Körpern des erst erwähnten Falles. Wo das Hämosiderin nur in geringer Menge vorhanden oder nur in Form staubförmiger Granula in den Zellen angeordnet ist, beeinflußt es die nachherige Färbbarkeit mit Kresylviolett nicht in deutlicher Weise.

Wenn wir noch einmal das Besondere der geschilderten Gelenkerkrankung unseres Falles hervorheben dürfen, so kann man sagen, daß es sich um ein durch seinen Sitz außergewöhnliches kavernöses Hämangiom handelt. Diese, in bezug auf ihre Stellung in der Geschwulstlehre ja noch umstrittenen Bildungen, finden sich sonst am häufigsten in parenchymatösen Organen und im Unterhautzellgewebe, wahrscheinlich infolge einer Entwicklungsstörung oder Keimversprengung. Die Erkrankung in unserem Falle geht offenbar ebenfalls auf lange Zeit, wahrscheinlich auf die früheste Jugend zurück. Ein Trauma ist in der Anamnese nicht als ursächliches bzw. wachstumauslösendes Moment aufzufinden. Durch die nahen Beziehungen des Tumors, der offenbar im medialen Teil der Kapsel oder des subkapsulären Fett- und Bindegewebes seinen Ausgang nahm, zu dem Gelenkapparat führte die an sich harmlose Affektion zu schweren Funktionsstörungen, die zunächst in Gelenkschwellungen offenbar durch wiederkehrende Blutungen aus eingeklemmten und gequetschten Zotten bestanden. Ob diese Zustände auch, wie der Patient angibt, gelegentlich schon durch reine psychische Alterationen ausgelöst werden konnten, oder ob nicht vielmehr unbewußte lebhaftere Bewegungen dabei eine Rolle spielten, mag dahingestellt bleiben. Daß solche Blutungen überhaupt so häufig — angeblich jedes Jahr 2—3mal — auftraten, erklärt sich leicht aus dem ganz eigenartigen Bau der überaus zahlreichen Zotten, die sich mit ihren oft über zentimeterlangen hirschgeweihartigen Fortsätzen bei jeder Bewegung zwischen die artikulierenden Flächen schieben konnten, und es ist überhaupt als wahrscheinlich anzunehmen, daß kleinere Blutungen vielleicht noch häufiger auftraten, als sie vom Patienten bemerkt wurden.

Welche Faktoren zu dieser ganz eigenartigen außergewöhnlichen Entwicklung der Zotten geführt haben, deren Vorhandensein den anatomischen Befund ganz besonders auszeichnet, ist schwer zu entscheiden. Am wahrscheinlichsten ist, daß von dem Kavernom aus Gefäße mit vermehrter Wachstumstendenz gegen die Synovialis vorgewachsen sind und ihrerseits wieder zu Vermehrung des Bindegewebes Anlaß gegeben haben. Ob diese Gefäße als ein Teil des Kavernoms schon gesteigerte Wachstumstendenz haben, oder ob ihnen diese durch einen chronischen Reizzustand und die da-

durch bedingte gesteigerte Blutzufuhr erteilt wird, jedenfalls bedarf es noch einer besonderen Eigenschaft der Synovialis, unter solchen Verhältnissen mit Zottenproliferation zu reagieren, um die eigenartige Bildung in ihrer Gesamtheit zu erklären. Man kommt hier auf ähnliche Fragen wie bei den gutartigen Blasenpapillomen. Zu erwähnen ist, daß Schuchardt in seiner Monographie (Krankheiten der Knochen und Gelenke, Stuttgart 1899 bei Enke) der Synovialmembran die Eigenschaft zuspricht, auf chronische Reize mit Zottenbildung zu reagieren. Daher kann anderseits vielleicht der Vorgang der Blutung selbst, wenn die Zottenwucherung einmal so weit gediehen ist, daß es zu solchen Blutungen kommt, der Vergrößerung der Zotten Vorschub leisten.

Man kann letztere Ansicht in gewissem Sinne stützen durch Untersuchungen von Hueter[1]), Braun[2]), Riedel[3]) und Jaffe[4]), welche zeigten, daß es sich bei der Auskleidung der Gelenkhöhlen nicht um „Endothel" im Sinne der serösen Häute, sondern um eine Schicht eng aneinandergelagerter, wenig differenzierter Bindegewebszellen handelt. Fibringerinnsel, die Braun durch Injektion reizender Stoffe (Zinnober, chinesische Tusche), Riedel und Jaffe durch Injektion von Blut in Gelenken erzeugte, werden nach übereinstimmenden Beobachtungen von der Wand aus organisiert und schließlich so von derselben aufgenommen, daß ein Unterschied zwischen den neuen und alten Schichten der Synovialis nicht mehr zu machen ist. Ein Punkt, der die älteren Autoren noch etwas stutzig machte, nämlich die scheinbare Verhinderung oder „Rückgängigmachung" des Gerinnungsvorgangs in serösen Höhlen, ist durch eine soeben erscheinende Arbeit von K. Henschen, Herzfeld und Klinger[5]) dahin geklärt, daß stets eine schnelle Defibrinierung überall da, wo Bewegung stattfindet, die eigentliche Gerinnung verhindert, daß also das Fibrin als feines Gerinnsel von dem scheinbar flüssig bleibenden Blut getrennt wird. Wenn nun diese Gerinnsel in die Gelenkwand aufgenommen werden, wie dies die früheren Untersucher fanden, so könnte auf diese Weise, quasi durch Apposition, man sich einen kleinen Teil der Vergrößerung der Zotten zustande gekommen denken, zumal Verklebungen und spangenartige Verbindungen der Zotten im vorliegenden Fall leicht dadurch erklärt werden könnten. Außerdem sollen Gefäßvermehrungen (Jaffe) und vermehrte Zottenwucherung (Blutergelenke) durch den Reiz, den ergossenes Blut ausübt — wahrscheinlich im Sinne einer aseptischen Entzündung — beobachtet worden sein. Auch in unserem Falle zeigte sich bei der Operation eine ausgedehnte pannöse Gefäßbildung an den Gelenkflächen als Zeichen eines Reizes.

---

[1]) Hueter, Deutsche Zeitschr. f. Chir. 1876. 6 und Virchows Archiv 1866. 36.
[2]) Braun, Deutsche Zeitschr. f. Chir. 1894. 39.
[3]) Riedel, Deutsche Zeitschr. f. Chir. 12. S. 447.
[4]) Jaffe, Archiv f. klin. Chir. 1887. 54.
[5]) Klinger, Bruns' Beitr. z. klin. Chir. Bd. 104.

Bei dem Patienten handelt es sich, was besonders bemerkt sei, um keinen Bluter.

Der andere Punkt, der, wenn auch mit der ursächlichen Geschwulst nur in indirekter Verbindung stehend, dem Fall sein besonderes Gepräge verleiht, ist die außerordentlich starke Pigmentbildung, die in den rezidivierenden Blutungen ohne weiteres ihre Erklärung findet. Auch sonst findet sich ja nach Traumen usw. in den Gelenkwänden häufig Hämosiderinpigment. Ueber den Vorgang der hämatogenen Pigmentbildung liegen Arbeiten unter anderem von M. B. Schmidt[1]) und E. Leupold[2]) vor. Letzterer sah in vitro bei steriler Autolyse des Blutes in Gegenwart von Organsubstanz ein dem Hämosiderin ähnelndes Pigment auftreten. Ob ein ähnlicher Vorgang schon in den freien Gelenkhöhlen statthat, oder ob erst nach Aufsaugung des hämolysierten Blutes innerhalb der Synovia, ist wohl noch nicht entschieden. Die Autoren, die sich mit der Resorption in den Gelenken befaßt haben (Braun, Riedel, Jaffe), heben alle den hervorragenden Anteil der endothelartigen Bindegewebszellen der Synovialis bei diesem Prozeß hervor, während die präformierten Saftlücken für den Abtransport dabei nur von geringer Bedeutung seien. Und so finden wir die vorerwähnte Grenzschicht auch in unserem Falle ausgiebig mit staubförmigen Hämosiderinkörnchen erfüllt, die wahrscheinlich an Arnold'sche Granula gebunden sind.

Während nun aber in einiger Entfernung vom Rande der Zotten die gewohnten unregelmäßigen größeren Pigmentschollen nur in geringer Anzahl auftreten, finden wir dafür jene glattrandigen, regelmäßigen Kugeln mit dem leicht gekörnten Zentrum, die in dieser Menge wahrscheinlich eine seltenere Erscheinung sind. Ueber ihre Entstehung lassen sich zunächst nur Hypothesen aufstellen, da Zwischenstufen, die den Weg ihrer Bildung mit Sicherheit aufzeigten, nicht vorhanden scheinen. Zwei Annahmen lassen sich machen: Einmal, daß es sich bei diesen Körnern um Zellen handelt, die von Pigment so erfüllt sind, daß sie nur noch dessen Aufbewahrung dienen und aus dem übrigen Zellverbande ausgeschieden und vielleicht schon längere Zeit abgestorben sind. Anderseits könnte es sich um Eiweißsubstanzen handeln, die sich in Gewebslücken niedergeschlagen und unter Einwirkung physikalisch-chemischer Kräfte die charakteristische Form angenommen haben, wobei vielleicht die Bewegung des Gelenks von gewissem Einfluß war.

Wir haben die Präparate, um die Ansicht eines Spezialisten auf diesem Gebiete zu hören, Herrn Prof. Dr. Hueck vorgelegt, der nach gütiger Durchsicht annahm, daß beide Möglichkeiten in Betracht kommen können. Da man die in Frage stehenden Körper durch entsprechende Behandlung

---

[1]) M. B. Schmidt, Virchows Archiv 1889. 115.

[2]) E. Leupold, Zieglers Beitr. 59.

von dem braunen Pigment befreien kann, ist die Tatsache, daß sie zum mindesten aus einer Grundsubstanz mit eiweißartigen Eigenschaften und aus Hämosiderin bestehen, sichergestellt. Die dabei von uns gefundene elektive Färbbarkeit der Reste mit Kresylviolett ermöglicht ein genaueres Studium derselben. Die besondere Affinität zu diesem Farbstoff, die sich ähnlich beim Kolloid der Schilddrüse usw. findet, kann vielleicht darauf schließen lassen, daß es sich um degenerativ verändertes oder besonders differenziertes Eiweiß handelt. Nach dem mikroskopischen Bilde der mit Kresylviolett gefärbten Körner, besonders bei Untersuchung mit Immersion hat man fast den Eindruck, als ob sie aus dünnwandigen Hohlkugeln oder Blasen beständen, deren Wand sich allein in der intensiven Weise färbt, und die, ihres ursprünglichen Inhaltes beraubt, nunmehr zum Teil eine Zerknitterung, Eindrückung und Frakturierung der Wand, zum Teil wohl auch eine gewisse Schrumpfung erleiden. Von dem Gedanken ausgehend, daß es sich wahrscheinlich um ursprüngliche Zellen handelt, könnte man annehmen, daß diese durch stärkste Anfüllung mit Hämosiderinpigment zugrunde gegangen sind, wobei der Stoffwechsel die charakteristischen Zellbestandteile eliminierte, während es durch physikalisch-chemische Vorgänge zu einer besonderen Verdichtung der Kern- oder vielmehr der Zellmembran kam. Eine solche Membranbildung, die hindernd auf Diffusionsvorgänge einwirken kann, würde z. B. eine Erklärung dafür bieten, warum es in vorliegendem Falle so schwer gelingt, durch Behandlung mit alkoholischer Salzsäure alles Pigment zu extrahieren. Damit es zu einer Umwandlung der Zellen oder eines sonstigen Eiweißsubstrates bis zu der intensiven Färbbarkeit mit Kresylviolett bei Gegenwart von Hämosiderin kommt, bedarf es anscheinend großer Zeiträume, wie sie hier zur Verfügung standen. In Fällen, wo die Anfüllung mit Hämosiderin, wie bei den oben erwähnten Zellen des außerordentlich pigmentreichen Stimmbandpolypen, noch jüngeren Datums ist und noch nicht zum Absterben der Zellen geführt hat, erzielt man mit Kresylviolett nur geringere Färbungen. Weitere Untersuchungen in ähnlichen Fällen werden vielleicht noch größere Klarheit über diese Punkte bringen.

Betrachtet man den ganzen vorliegenden Fall in seiner Beziehung zu bisher beschriebenen Geschwülsten der Gelenke, so zeigt sich eine ganz auffallende Uebereinstimmung mit dem einzigen von D. Zesas veröffentlichten Kavernom der Kniegelenkkapsel. Allerdings gingen dort die Erscheinungen nur auf ein Jahr zurück, waren aber mit ihren häufigen Ergüssen und dem Befunde einer weichen Geschwulst am inneren Rand der Patella ganz die gleichen. Auch der Befund bei der Operation wies einen gefäßreichen, histologisch als kavernöses Angiom identifizierten Tumor auf, der innerhalb des Gelenks eine reichliche Zottenwucherung hervorgerufen hatte. Zesas beschreibt diese Zotten als „ein dichtes Geflecht gröberer und feinerer Bälkchen, die teils frei im Gelenk endigten,

teils brückenförmig in dasselbe sich hineinspannten". Hier wie dort fand sich eine starke Imprägnierung mit Blutpigment. Leider liegen keine Angaben darüber vor, ob sich solche ovale, mekoniumkörperartige, braune Kugeln mit regelmäßiger Begrenzung wie in unserem Fall gefunden haben. Als von nicht besonderer Bedeutung wird man den Umstand betrachten, daß dort das Pigment auch zwischen den bindegewebigen Septen des eigentlichen Angioms gefunden wurde, wo es in unserem Falle fast gänzlich fehlt.

Wir können uns Z e s a s anschließen, wenn er sagt, daß es sich bei Angiomen der Gelenke um einen ganz außergewöhnlichen Sitz der Geschwulst handelt, und man wird diese Fälle auch heute noch als große Seltenheiten betrachten müssen. Der Umstand, daß in beiden Fällen eine so weitgehende Uebereinstimmung besteht, läßt darauf schließen, daß es sich bei der Erscheinungsform dieser Erkrankung wohl nicht um Zufälligkeiten handelt (soweit bei der geringen Anzahl von Fällen ein solcher Schluß erlaubt ist), sondern um eine gesetzmäßige Reaktion der Synovialis bei geschwulstmäßiger Gefäßwucherung der Gelenkkapsel und um ihre Folgezustände.

Bemerkungen zu den Abbildungen auf Tafel I:

Fig. 1 stellt makroskopisch das größte Stück des gewonnenen Operationspräparates dar, etwa bei doppelter Vergrößerung (in der Reproduktion auf $^2/_3$ reduziert).

Fig. 2. Übersichtsbild über die Grenzzone zwischen Cavernangiom und dem Zottengebiet, Vergrößerung etwa 25fach (in der Reproduktion auf $^2/_3$ reduziert).

Fig. 3. Endausläufer einer stark pigmentierten Zotte mit verschiedenartiger Form der Pigmentablagerung, Zeiß Okul. 2 Objekt. DD.

Lebenslauf.

Rudolf Wilhelm Richard Oeser wurde am 6. Juli 1891 zu Ulm a. D. als Sohn des Redakteurs Rudolf Oeser und seiner Ehefrau Katharina, geb. Wille, geboren. In Frankfurt a. M. besuchte er die Vorschule und danach das Goethegymnasium, wo er im Jahre 1910 an Ostern das Zeugnis der Reife erwarb. Danach studierte er Medizin an den Universitäten Freiburg, München, Berlin und Heidelberg. Im Sommersemester 1912 bestand er in Freiburg das medizinische Vorexamen. Seit August 1914 befindet er sich im Heeresdienst. An Ostern 1915 bestand er das ärztliche Staatsexamen zu Heidelberg und erwarb dadurch die Approbation. Im Januar 1917 bestand er die ärztliche Doktorprüfung.

Zu Oeser, Zur Kenntnis der gutartigen Gelenkkapselgeschwülste.

1.

2.

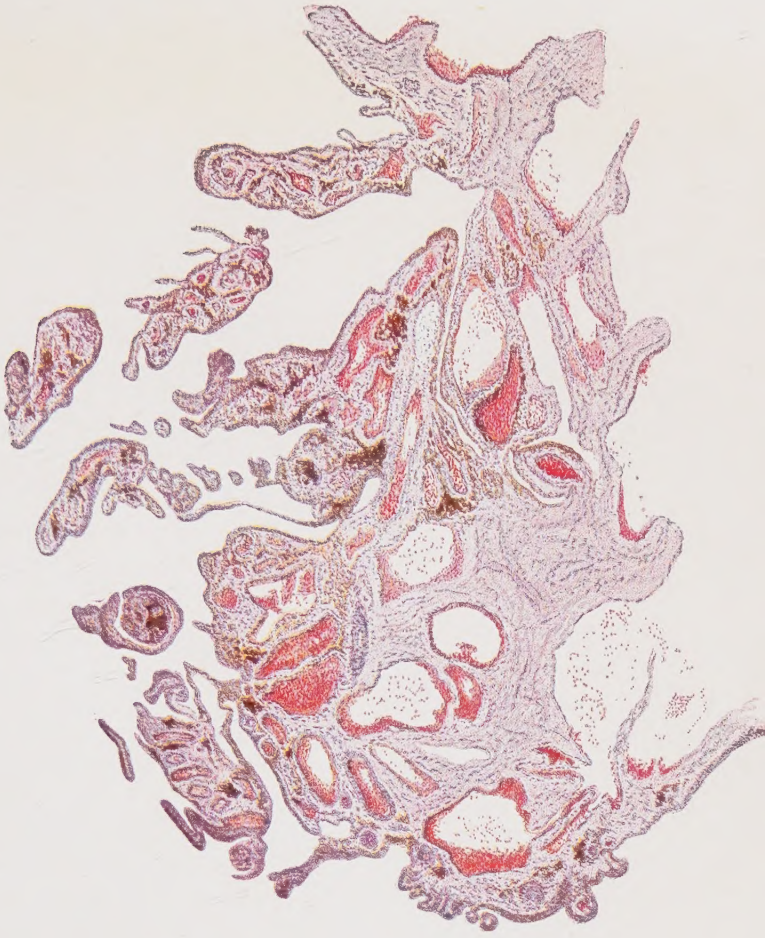

3.

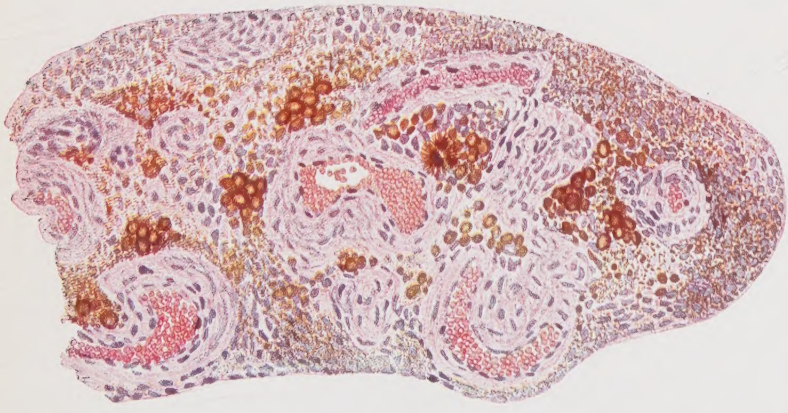

gez. Oeser. 1916.

Beiträge zur klinischen Chirurgie. CVII. 1. Kriegschirurgisches Heft XL.
H. Laupp'sche Buchhandlung in Tübingen.
Druck der Tafel von H. Laupp jr in Tübingen.